

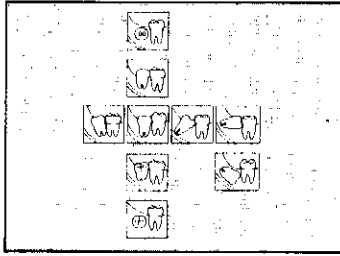
1



**Radiografías  
Técnica radiológica  
y su interpretación**

18


2



**Clasificación de los terceros  
molares inferiores**

21

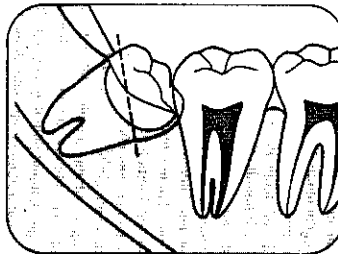

3



**Terceros molares mesializados  
e impactados  
Clasificación**

22

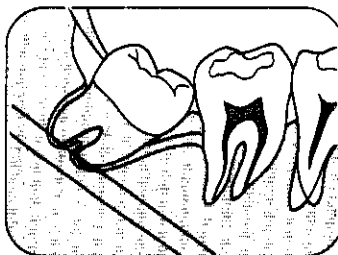
4



**Terceros molares mesializados  
e impactados  
Técnica básica**

24

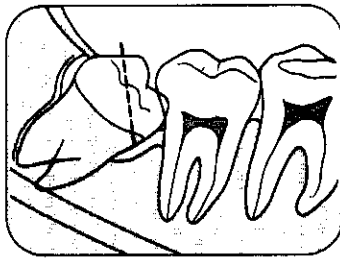
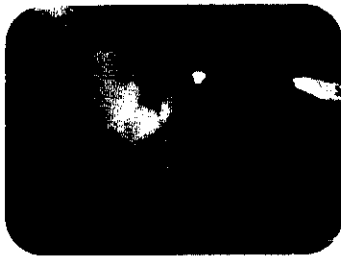5



**Terceros molares mesializados  
e impactados  
Extracciones fáciles**

28

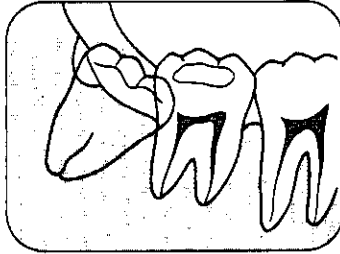
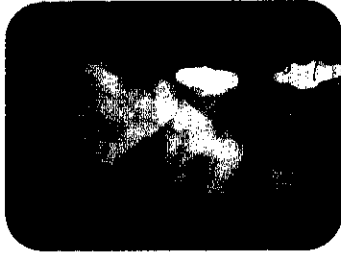6



**Terceros molares mesializados e impactados**  
Casos que se resuelven con odontosección

32

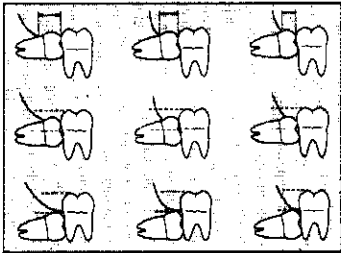
7



**Terceros molares mesializados e impactados**  
Casos que se resuelven con el fresado del hueso distal (osteotomía)

34

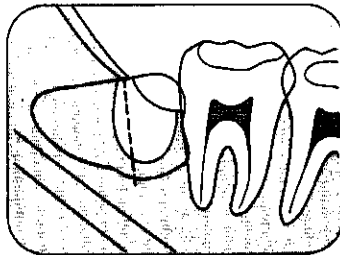

8



**Terceros molares horizontalizados e impactados**  
Clasificación

36

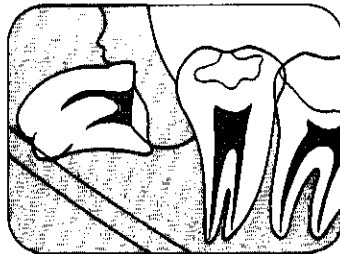
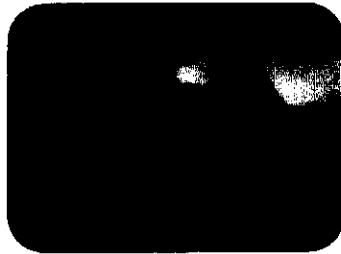9



**Terceros molares horizontalizados e impactados**  
Técnica básica

39

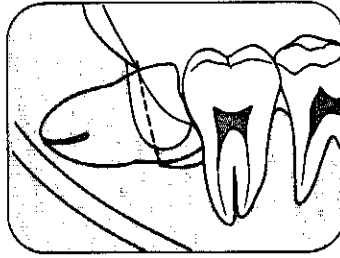
10



**Terceros molares horizontalizados e impactados**  
Extracciones difíciles con inclinación lingual

43

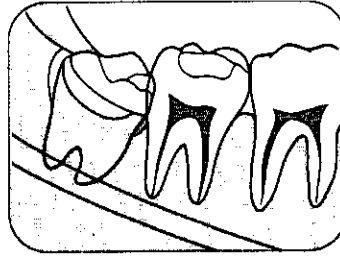
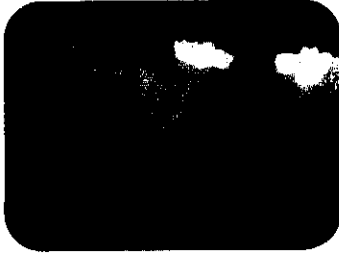
11



**Terceros molares horizontalizados e impactados**  
Casos con retención distal en el segundo molar

46

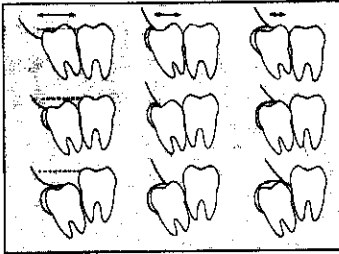
12



**Terceros molares verticales e impactados**  
Clasificación y casos simples

51

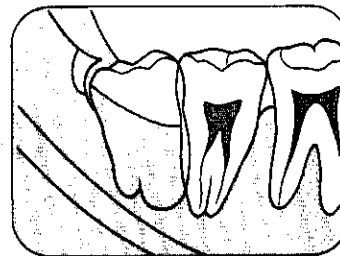

13



**Terceros molares distalizados e impactados**  
Clasificación

54

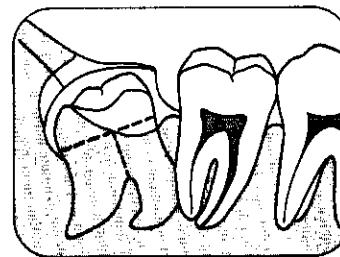
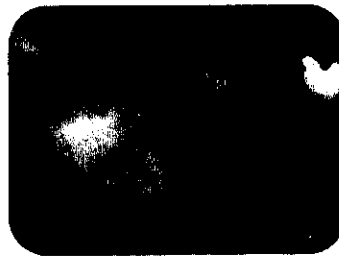14



**Terceros molares distalizados e impactados**  
Casos que se resuelven con osteotomía

56

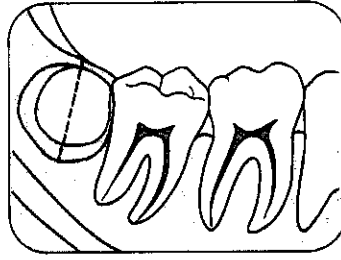

15



**Terceros molares distalizados e impactados**  
Extracciones difíciles que requieren la sección del diente en tres fragmentos

58

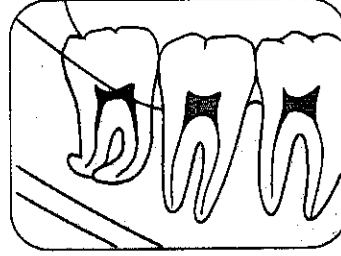
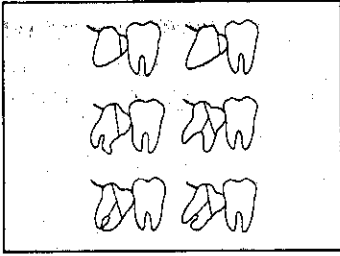
16



Vestibuloversion  
o linguoversion

61

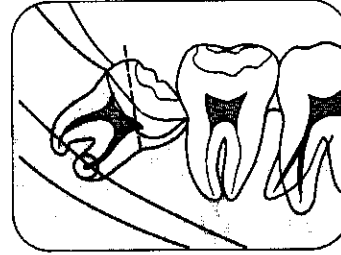
17



Anomalías radiculares

64

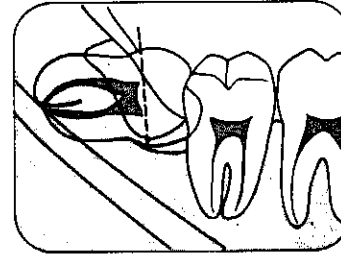
18



Anomalías radiculares  
Raíces curvas

65

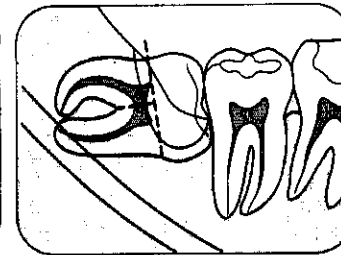
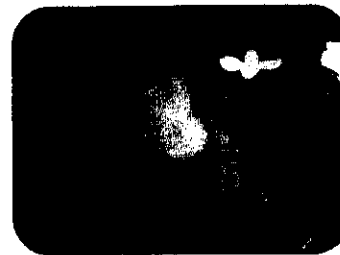19



Anomalías radiculares  
Raíces grandes

70

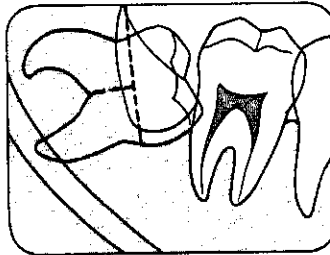
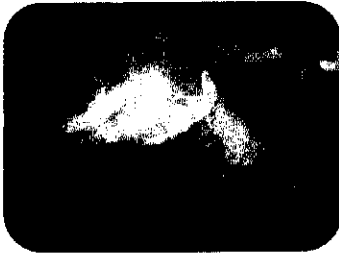
20



Anomalías radiculares  
Raíces que engloban hueso

74

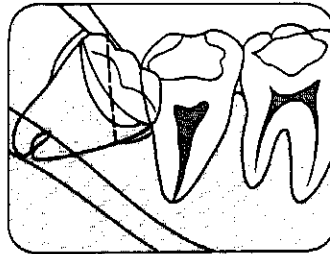

21



Anomalías radiculares  
Raíces divergentes

79

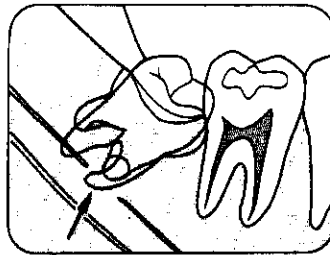
22



Anomalías radiculares  
El contacto directo con el conducto  
dentario inferior

83

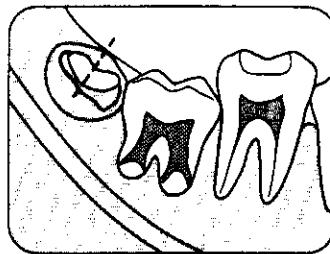
23



Tratamiento postoperatorio  
de las hemorragias patológicas

87

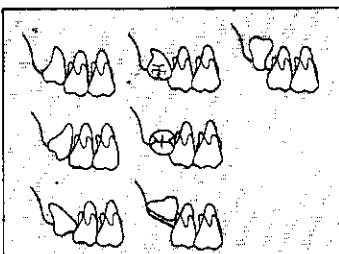
24



Geminectomía  
o gemectomía

91

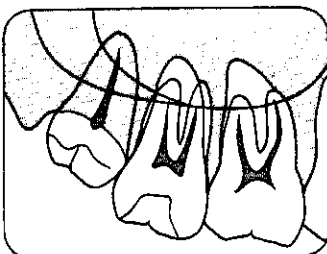

25



Extracción de terceros molares  
superiores  
Clasificación

95

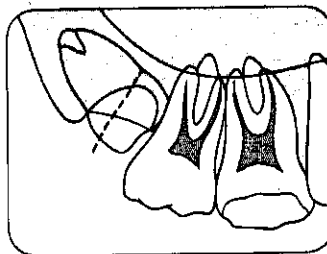

26



**Terceros molares superiores verticalizados e impactados**

98

27



**Terceros molares superiores mesializados e impactados**

100

28

**Medicación analgésica**

103

29

**Medicación antiinflamatoria**

106

30

**Antibióticos**

108